

Ozontherapie

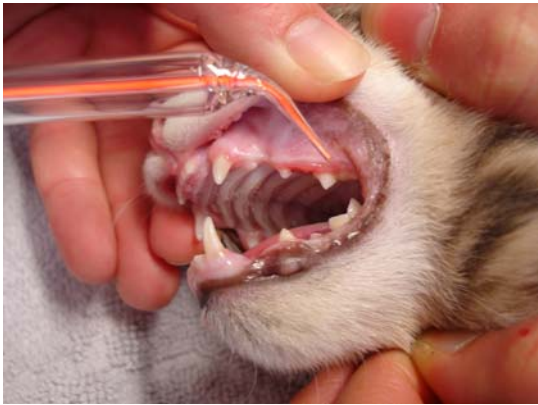Indikationstabelle für die Tiermedizin

Anwendungsgebiete	Sonden Nr.	Zeit in Sek.	Power-einstellung	Anzahl der Anwendungen	Abstand in Tagen
Kopf / Caput					
Akne, Furunkulose	3 + 6	120	6 - 8	bis Heilung	2 - 3
Faltenekezem / Lefzenekezem / Mundwinkelrhagaden	1 + 4	60	6 - 8	6	3 - 4
Othämatom	6	180	6 - 8	3 - 5	7
Seborrhöe	6	180	6 - 8	6	3 - 4
Maul / Gingiva					
Abzesse	3 + 4	120 - 180	6 - 8	3 - 5	3 - 4
Aphten	3	60 - 120	6 - 8	4	3 - 4
Epuliden (Zahnfleischwucherungen)	3	120	6 - 8	8	7
Gingivitis, Parodontitis	1 + 2	60	6 - 8	4	3 - 4
Stomatitis	6 + 8	60	8 - 10	3 - 5	3
Körper / Thorax					
Aftertumor	3	180	6 - 8	5 - 8	7
Analdrüsenentzündung / - abzesse	3 + 6	120	6 - 8	3	3 - 5
Fissura ani (Afterrisse)	6	120	8 - 10	2 - 3	7
Dermatitis (nässende, trockene Ekzeme)	6 + 8	120 - 180	8 - 10	3 - 5	7
Desinfektion / Blutstillung / Heilungsförderung	6 + 8	120	8 - 10	3 - 5	7
Desinfektion bei Zeckenbissen,	4	60	6 - 8	1	-
Parasitenirritationen	3	60	6 - 8	2	7
Hautfisteln	1 + 2	120	6 - 8	5	3 - 4
Hautabzesse	3 + 4 + 6	180	6 - 8	3	3
Mastitis (lokal)	6	180	8 - 10	4	3 - 4
Mykosen (Hautpilze)	6	120	8 - 10	6	3 - 4
Papillome, Warzen	3 + 4	180	6 - 8	bis Heilung	7
Tumorblutung	3 + 6	60	6 - 8	bis Heilung	1
Ulzera (Geschwüre)	3 + 6	300	6 - 8	4 - 6	7
Beine / Extremitäten					
Arthritis (Schwellung)	3 + 6	180	6 - 8	4	3 - 4
Ballenverletzungen	3 + 6	120	6 - 8	4	3 - 4
Krallenverletzungen	3	120	6 - 8	2	7
Zwischenzeheneckzeme	1 + 2	120	6 - 8	3	7
Sonstiges					
Bei Wundheilungsstörungen	3 + 4 + 6	120	6 - 8	bis Heilung	3 - 4
Bissverletzungen	3 + 4 + 6	120	6 - 8	4	3 - 4
Blutstillungen	3 + 4 + 6	120	6 - 8	1	-
Präoperative Desinfektion eines Areals	6	30	8 - 10	1	-
Intraoperative Desinfektion eines Wundgebietes	1 + 2	30	6 - 8	1	-
Postoperative Behandlung nach OP	6	60	8 - 10	1	-

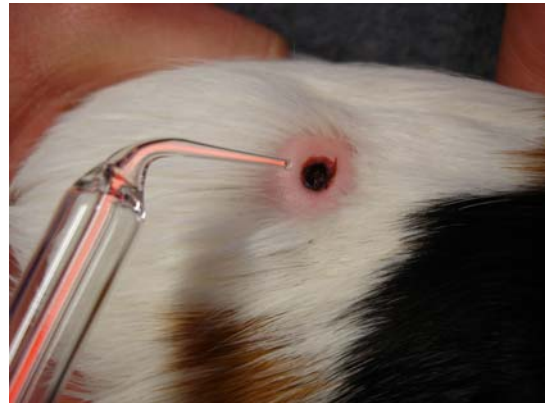
Abrechnungsbeispiel:

3 - 5 € pro Minute Behandlungszeit je nach Indikation

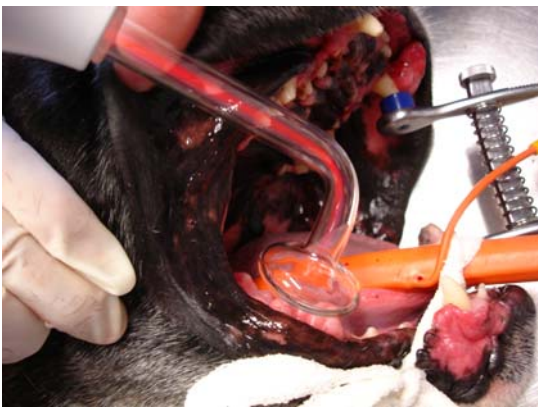Fotos von der Tierklinik Bretzenheim - Dr. F. Höhner & Dr. M. Scholz



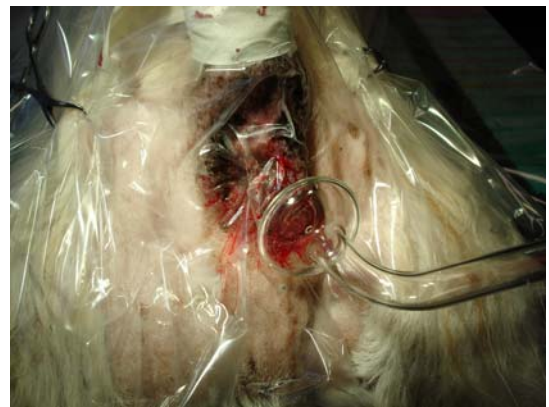Stomatitis Gingivitis bei der Katze



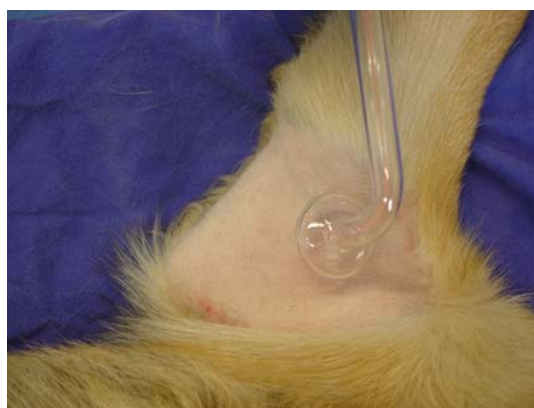
Atherom beim Meerschweinchen



Epuliden beim Boxer



perineale Fisteln beim Terrier



**praeoperative Desinfektion am
Ellbogen**